



Atlas of
**COMPLEX
ORTHODONTICS**

Ravindra Nanda, BDS, MDS, PhD

Editor in Chief, Progress in Orthodontics
UConn Orthodontic Alumni Endowed Chair
Professor and Head
Department of Craniofacial Sciences
Chair, Division of Orthodontics
University of Connecticut School of Dental Medicine
Farmington, Connecticut

Flavio Andres Uribe, DDS, MDentSc

Charles Burstone Professor
Postgraduate Program Director
Division of Orthodontics
Department of Craniofacial Sciences
University of Connecticut School of Dental Medicine
Farmington, Connecticut

With significant contribution by

Sachin Agarwal, BDS, MDS, MDentSc (University of Connecticut, USA),
Cert Orth (University of Connecticut, USA)
Senior Lecturer, Melbourne Dental School
University of Melbourne
Melbourne, Australia

ELSEVIER

Атлас

КЛИНИЧЕСКОЙ ОРТОДОНТИИ

Равиндра Нанда

Флавио Андрэ Урибе

Перевод с английского



Москва
«МЕДпресс-информ»
2019

В последнее десятилетие ортодонтия сильно изменилась. В арсенале ортодонта появляется все больше новых средств и методов лечения, которые позволяют специалисту повысить эффективность медицинской помощи в сложных случаях. Несмотря на это, принципы биомеханики остаются неизменными и могут сочетаться с некоторыми новыми инструментами, что позволяет разрабатывать перспективные комплексные методы лечения и достигать прогнозируемых результатов.

Современным ортодонтам необходимо учитывать биологию перемещения зубов, понимать механику, обусловленную применением различных аппаратов; использовать хирургические методы лечения с предварительным виртуальным трехмерным планированием и ортогнатические операции без предварительного ортодонтического этапа (метод Surgery First); использовать устройства для временного скелетного анкера (temporary anchorage devices – TAD); а также составлять полный план лечения с прогнозом эстетических и функциональных результатов.

Ортодонты все чаще сталкиваются со сложнейшими клиническими случаями. Пациента с нарушениями, которые раньше считались неизлечимыми, сегодня можно направить к грамотному специалисту, ведь благодаря научным исследованиям появилось множество методик, позволяющих найти приемлемый вариант лечения. Хотя описание подобных случаев можно найти в специализированных журналах, в настоящее время на книжном рынке не хватает атласа, в котором был бы представлен широкий спектр сложных клинических ситуаций с подробным анализом и планом лечения.

«Атлас клинической ортодонтии» будет полезен как для практикующих ортодентов, так и для ординаторов, которые хотят улучшить свои клинические навыки.

Основные положения

Каждый клинический случай описывается по **стандартной схеме**, которая включает анализ лица, улыбки и состояния ротовой полости; диагноз и заключение (включая список проблем пациента и план лечения); небольшой обзор вариантов лечения; последовательность ортодонтического лечения; конечный результат.

В атласе представлено **более 1500 фотографий, рентгенограмм и рисунков** каждого этапа начиная с анализа ситуации, всего хода лечения и заканчивая результатами ортодонтического вмешательства.

В атласе рассматриваются следующие темы:

- **Лечение пациентов с глубоким прикусом**, который влияет на состояние зубов и ухудшает эстетику лица. Для лечения таких пациентов необходимо провести тщательную диагностику, разработать план лечения и выбрать наиболее подходящий вариант лечения.
- Применение **TAD**, которые эффективны при лечении различных аномалий окклюзии и уменьшают сроки ортодонтического лечения. TAD позволяют добиваться стабильного анкера и достигать прогнозируемых результатов даже в самых сложных клинических ситуациях.
- **Ортогнатические операции по методу Surgery First** – это совершенно новый подход в комплексном ортодонтически-ортогнатическом лечении пациентов с выраженными деформациями челюстей. Данная методика позволяет быстро и эффективно вылечить пациентов с прогнатией нижней челюсти. Она позволяет достичь хорошей эстетики лица и функциональных окклюзионных взаимоотношений без ортодонтической предоперационной подготовки.
- **Междисциплинарный подход**, направленный на решение самых необычных и нестандартных ситуаций. Все чаще за ортодонтической помощью обращаются взрослые, у которых отмечается множество стоматологических проблем: отсутствующие, депульпированные зубы, болезни пародонта. Работа в слаженной многопрофильной команде играет важную роль в лечении таких пациентов.
- **Окончание ортодонтического лечения**, которое требует индивидуального подхода и внимания к мелким деталям. Именно окончание лечения отличает истинного мастера от среднего ортодонта. Это наиболее сложный этап лечения, поскольку небольшие изменения не всегда видны пациентам.

БЛАГОДАРНОСТИ

Мы хотели бы поблагодарить всех друзей и коллег, принимавших участие в лечении пациентов, данные которых представлены в этом атласе: Sharifah Al Rushaid, Amir Assefnia, Avinash Bidra, Andrew Chapokas, Jing Chen, Aditya Chhibber, Jill Danaher, Amir Davoody, Mike Deluke, Thomas Dobie, Monica Dosanjh, Jonathan Feldman, Juan Fernando Restrepo, Pawandeep Gill, Michael Holbert, Nandakmar Janakiraman, Zachary Librizzi, Anna Manzotti, Rana Mehr, Christopher Olson, Ana Ortiz, Piero Palacios, Laura Posada, Greg Ross, Derek Sanders, David Shafer, Donald Sommerville, Junji Sugawara, Anthony Tang, Tom Taylor, Achint Utreja, Ashima Valiathan, Carlos Villegas, Neelesh Vinod Shah и Allen Yaghoubzadeh.

Раздел 1: Нарушения вертикальных окклюзионных соотношений, 13

Глава 1. Лечение пациентов с глубоким прикусом, 14

- Клинический случай 1-1 Интрузия резцов при чрезмерном обнажении десны, 14
- Клинический случай 1-2 Применение интрузионной дуги для выравнивания кривой Шпее, 22
- Клинический случай 1-3 Увеличение вертикальных параметров окклюзии при помощи имплантатов и коррекция средней линии при помощи скелетного анкера у пациента с множественной адентией, 30
- Клинический случай 1-4 Коррекция глубокого прикуса при помощи накусочных площадок на передних зубах, 38
- Клинический случай 1-5 Комплексное лечение с участием ортодонта, ортопеда и ортогнатического хирурга при выраженном горизонтальном типе роста, 46

Глава 2. Лечение пациентов с открытым прикусом, 56

- Клинический случай 2-1 Коррекция переднего открытого прикуса при помощи направленной механики, 56
- Клинический случай 2-2 Коррекция переднего открытого прикуса за счет интрузии боковых зубов при помощи скелетного анкера, 64
- Клинический случай 2-3 Коррекция переднего открытого прикуса за счет интрузии боковых зубов при помощи несъемного пластиночного аппарата и скелетного анкера, 72
- Клинический случай 2-4 Лечение аномалии окклюзии III класса с вертикальной дизокклюзией путем проведения ортогнатической операции по методу Surgery First, 82

Глава 3. Исправление наклона окклюзионных плоскостей, 90

- Клинический случай 3-1 Лечение асимметричного открытого прикуса, 90

Глава 4. Коррекция чрезмерного вертикального роста верхней челюсти, 98

- Клинический случай 4-1 Хирургическое лечение при увеличенном вертикальном размере верхней челюсти, выпуклом профиле и увеличенном межгубном расстоянии, 98

Раздел 2: Аномалии окклюзии в сагиттальной плоскости, 107

Глава 5. Лечение аномалий окклюзии в сагиттальной плоскости при окклюзионных соотношениях по I классу, 108

- Клинический случай 5-1 Интрузия и ретракция верхних передних зубов при помощи трехкомпонентной механики, 108
- Клинический случай 5-2 Устранение двухчелюстной (бимаксиллярной) протрузии при помощи волоконно-армированного композита для закрытия промежутков, 118

Глава 6. Лечение аномалий окклюзии II класса без удаления зубов, 126

- Клинический случай 6-1 Контроль анкера при помощи кантилевера при одностороннем нарушении окклюзии II класса, 126
- Клинический случай 6-2 Механика Tip Back–Tip Forward при лечении аномалий II класса, 136
- Клинический случай 6-3 Использование несъемного функционального аппарата для лечения аномалий окклюзии II класса, 144
- Клинический случай 6-4 Использование дистализирующего аппарата и скелетного анкера при лечении аномалии II класса, 152

Глава 7. Лечение аномалий окклюзии III класса, 162

- Клинический случай 7-1 Двухэтапная коррекция аномалии окклюзии III класса с помощью нёбного скелетного анкера, 162
- Клинический случай 7-2 Лечение аномалии окклюзии III класса с помощью скелетного анкера без удаления зубов, 170
- Клинический случай 7-3 Одностороннее удаление нижнего премоляра для коррекции средней линии и реставрация верхнего клыка под латеральный резец, 178
- Клинический случай 7-4 Традиционная ортогнатическая операция при лечении выраженной аномалии окклюзии III класса, 186

Раздел 3: Аномалии окклюзии в трансверзальной плоскости, 195

Глава 8. Лечение пациентов с сужением верхней челюсти, 196

- Клинический случай 8-1 Расширение верхней челюсти и использование дополнительной дуги в качестве стоппера при коррекции аномалии окклюзии III класса, 196
- Клинический случай 8-2 Линейная дистракция верхней челюсти для коррекции одностороннего перекрестного прикуса и ретракция клыка, 204

Глава 9. Коррекция средней линии, 216

- Клинический случай 9-1 Коррекция наклона окклюзионной плоскости в переднем сегменте с помощью системы разнонаправленных сил, 216

Раздел 4: Ретинированные зубы, 225

Глава 10. Лечение пациентов с ретинированными клыками, 226

- Клинический случай 10-1 Ортодонтическое прорезывание ретинированного клыка и реставрация латеральных резцов после лечения, 226
- Клинический случай 10-2 Ортодонтическое прорезывание ретинированных клыков с помощью кантилевера, 234
- Клинический случай 10-3 Ортодонтическое прорезывание ретинированных клыков на верхней челюсти и ретинированного второго премоляра на нижней челюсти с помощью кантилевера, 242
- Клинический случай 10-4 Использование губного бампера при сложной ретенции нижних клыков, 250

Глава 11. Лечение пациентов с ретинированными вторыми молярами, 262

- Клинический случай 11-1 Вертикализация нижнего второго моляра при его значительном мезиальном наклоне, 262

Раздел 5: Междисциплинарный подход к лечению, 271

Глава 12. Полное восстановление зубочелюстной системы, 272

- Клинический случай 12-1 Проведение ортодонтического лечения с использованием скелетного анкера для интрузии нижних зубов перед восстановлением зубных рядов, 272

Глава 13. Лечение пациентов с адентией верхних латеральных резцов, 284

- Клинический случай 13-1 Односторонняя ретенция клыка и реставрация клыков под латеральные резцы, 284
- Клинический случай 13-2 Междисциплинарный подход к лечению пациентки с множественной адентией и дальнейшее проведение костной пластики и имплантации зубов, 292

Глава 14. Ортодонтическое закрытие промежутков при адентии моляров, 302

- Клинический случай 14-1 Закрытие промежутка после удаления моляра на верхней челюсти и реставрация шиловидного латерального резца, 302
- Клинический случай 14-2 Закрытие промежутков в области левого первого моляра и удаленных верхних премоляров с опорой на мини-имплантаты, 312
- Клинический случай 14-3 Мезиальное перемещение нижнего второго моляра на место первого моляра с помощью несъемного функционального аппарата, 322

Раздел 6. Стратегии ускорения ортодонтического лечения, 331

Глава 15. Проведение кортикотомии при ортодонтическом лечении, 332

- Клинический случай 15-1 Мезиальное перемещение нижних моляров с опорой на мини-имплантаты после проведения вспомогательной кортикотомии, а также интрузия верхних моляров с временным скелетным анкором, 332

Глава 16. Лечение челюстно-лицевых деформаций с помощью ортогнатических операций по методу Surgery First, 342

- Клинический случай 16-1 Проведение ортогнатической операции по методу Surgery First с предварительным трехмерным планированием перемещений, 342

Глава 17. Коррекция нарушений окклюзии в переднем отделе с помощью направленной механики, 354

- Клинический случай 17-1 Направленная механика при лечении ретинированных клыков, 354

Раздел 7: Дополнительное ортодонтическое лечение, 363

Глава 18. Увеличение высоты альвеолярной кости для установки дентальных имплантатов, 364

- Клинический случай 18-1 Увеличение высоты альвеолярного отростка в области верхнего центрального резца со значительной потерей прикрепления, 364

Глава 19. Лечение пациентов с травмой зубов, 376


- Клинический случай 19-1 Аутотрансплантация вторых премоляров в область верхних центральных резцов после их потери в результате травмы, 376

Раздел 8: Эстетика, 385

Глава 20. Стратегии достижения лучшей эстетики и оптимального окончания лечения, 386

- Клинический случай 20-1 Проведение ортогнатической операции и устранение промежутков между зубами в области десневых сосочков (черных треугольников) с целью достижения лучшей эстетики лица и улыбки, 386
- Клинический случай 20-2 Устранение обнажения десны при улыбке с помощью интрузии резцов и гингивэктомии, 392
- Клинический случай 20-3 Устранение обнажения десны при улыбке и коррекция средней линии с помощью интрузионной дуги, 394
- Клинический случай 20-4 Коррекция наклона окклюзионной плоскости передних зубов и их композитная реставрация на верхней челюсти, 398
- Клинический случай 20-5 Ортодонтическая экстррузия зубов с целью коррекции контура десневого края, а также установка композитных виниров на верхние передние зубы, 402
- Клинический случай 20-6 Создание эстетики улыбки с помощью установки имплантатов на нижнюю челюсть и виниров на передние зубы верхней челюсти, 406

Раздел 1



Нарушения вертикальных окклюзионных соотношений

Глава 1. Лечение пациентов с глубоким прикусом

- Клинический случай 1-1** Интрузия резцов при чрезмерном обнажении десны
- Клинический случай 1-2** Применение интрузионной дуги для выравнивания кривой Шпее
- Клинический случай 1-3** Увеличение вертикальных параметров окклюзии при помощи имплантатов и коррекция средней линии при помощи скелетного анкера у пациента с множественной адентией
- Клинический случай 1-4** Коррекция глубокого прикуса при помощи накусочных площадок на передних зубах
- Клинический случай 1-5** Комплексное лечение с участием ортодонта, ортопеда и ортогнатического хирурга при выраженном горизонтальном типе роста

Глава 2. Лечение пациентов с открытым прикусом

- Клинический случай 2-1** Коррекция переднего открытого прикуса при помощи направленной механики
- Клинический случай 2-2** Коррекция переднего открытого прикуса за счет интрузии боковых зубов при помощи скелетного анкера
- Клинический случай 2-3** Коррекция переднего открытого прикуса за счет интрузии боковых зубов при помощи несъемного пластиночного аппарата и скелетного анкера
- Клинический случай 2-4** Лечение аномалии окклюзии III класса с вертикальной дизокклюзией путем проведения ортогнатической операции по методу Surgery First

Глава 3. Исправление наклона окклюзионных плоскостей

- Клинический случай 3-1** Лечение асимметричного открытого прикуса

Глава 4. Коррекция чрезмерного вертикального роста верхней челюсти

- Клинический случай 4-1** Хирургическое лечение при увеличенном вертикальном размере верхней челюсти, выпуклом профиле и увеличенном межгубном расстоянии

КЛИНИЧЕСКИЙ СЛУЧАЙ 1-1

Инtruзия резцов при чрезмерном обнажении десны

Постпубертатная пациентка 13 лет обратилась с жалобами на глубокое вертикальное перекрытие и чрезмерное обнажение десен при улыбке. Соматический и стоматологический анамнез без особенностей, при исследовании височно-нижнечелюстного сустава (ВНЧС) патологии не выявлено, объем движений нижней челюсти соответствует норме.

■ ДО ЛЕЧЕНИЯ

Анализ лица

| | |
|-----------------------------|----------------------------------------------------------------------------------------|
| Форма лица | Мезоцефалическая (мезопрозопия) |
| Симметричность | Выраженной асимметрии не выявлено |
| Подбородочная точка | Совпадает со срединной линией лица |
| Окклюзионная плоскость | В норме |
| Профиль | Слабовыпуклый вследствие ретрогнатии нижней челюсти |
| Высота лица | UFH/LFH: в норме LFH/TD: в норме |
| Губы | Компетентное смыкание губ; положение верхней губы – в норме; нижней губы – в протрузии |
| Носогубной угол | В норме |
| Подбородочно-губная борозда | В норме |

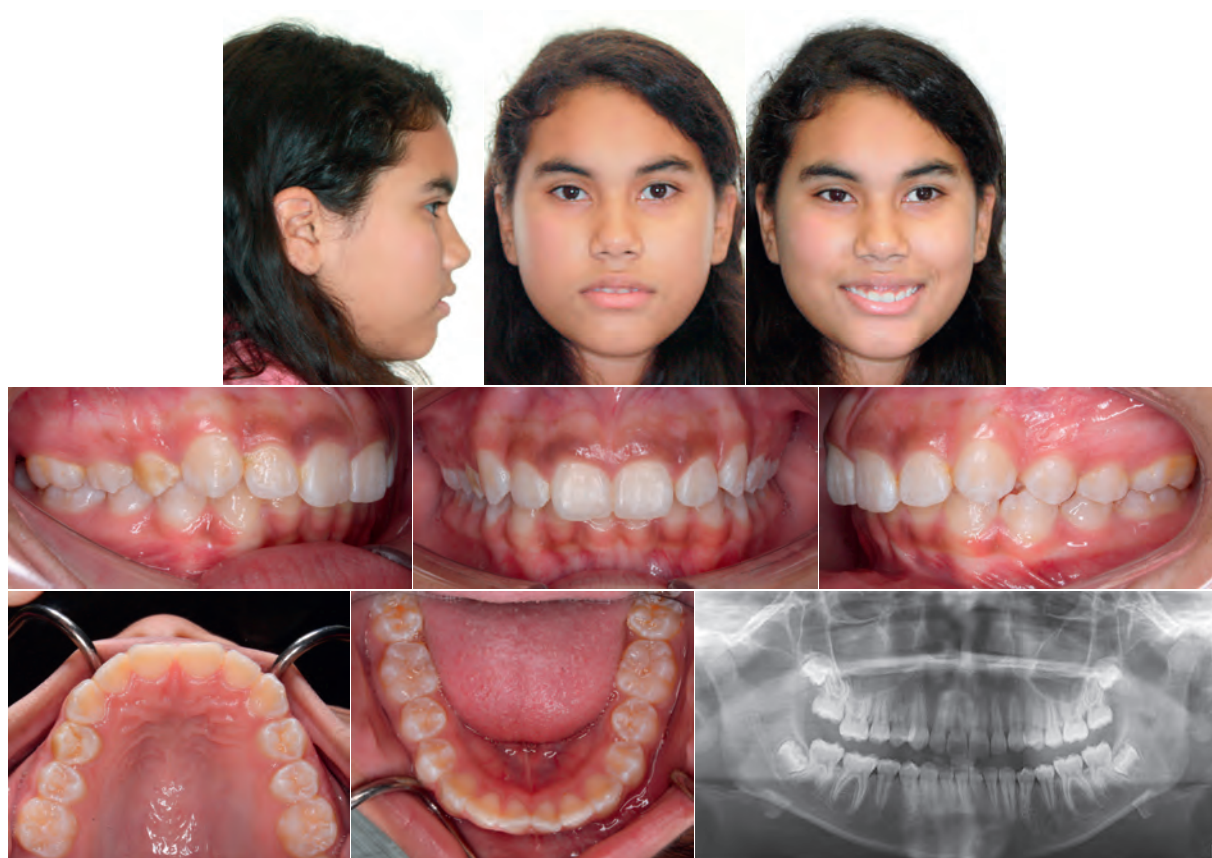

Рис. 1-1-1 Внеротовые фотографии, внутривотовые фотографии и ортопантомограмма (ОПТГ) до лечения.

Анализ улыбки

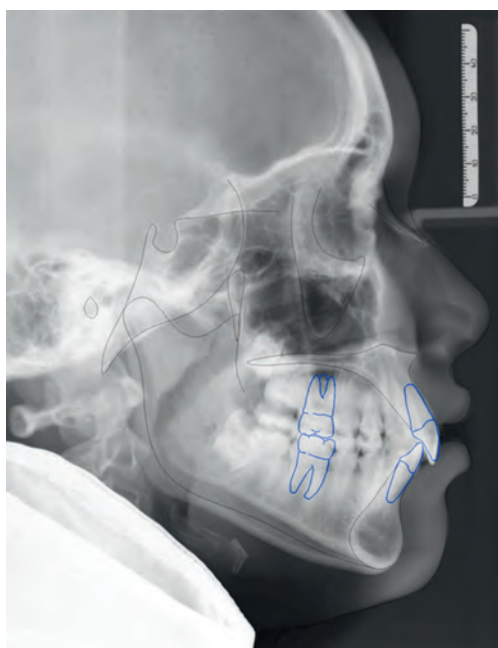| | |
|-------------------------------------------------|--------------------------------------------------------------------------------------------------------------------------------------------------------------------------------------------------------------------------------------------------------------------------------------|
| Дуга улыбки | Гармоничная, верхние резцы контактируют с нижней губой |
| Обнажение (экспозиция) резцов | В покое: 8 мм При улыбке: 4 мм обнажения десны |
| Обнажение боковой группы зубов (полнота улыбки) | От первого премоляра до первого премоляра |
| Щечные коридоры | Узкие |
| Ткани десны | Десневой край: в норме Десневые сосочки: присутствуют Узкая зона прикрепленной десны с вестибулярной стороны нижних резцов Тонкий биотип десны с вестибулярной стороны нижних резцов |
| Зубы | Размер и пропорции зубов: в норме Форма зубов: в норме Инклинация: верхние зубы наклонены лингвально Контактные области: увеличенная высота контактной области между верхними центральными резцами приводит к апикальному смещению десневого сосочка и уменьшению амбразуры |
| Резцовые амбразуры | Немного уменьшена десневая амбразура между верхними центральными резцами |
| Средняя линия | Средняя линия верхнего зубного ряда совпадает со срединной линией лица, а средняя линия нижнего зубного ряда смещена на 1 мм влево |

Состояние полости рта

| | | |
|---------------------------|----------------------------------------------------------------------------|------------------------------|
| Имеющиеся зубы | 7654321/1234567 7654321/1234567 | Третьи моляры не прорезались |
| Соотношение моляров | I класс с обеих сторон | |
| Соотношение клыков | I класс справа, легкое нарушение по II классу слева | |
| Горизонтальное перекрытие | 3 мм | |
| Вертикальное перекрытие | 6 мм (100%) | |
| Верхняя зубная дуга | U-образной формы, симметричная | |
| Нижняя зубная дуга | U-образной формы, нормальная кривая Шпее, дефицит места в зубном ряду 1 мм | |
| Гигиена полости рта | Удовлетворительная | |

Функциональный анализ

| | |
|----------|------------------------------------------------------------|
| Глотание | Нормальное соматическое глотание |
| ВНЧС | В норме; объем движений нижней челюсти соответствует норме |



| Параметр | Норма | Значение |
|----------------------------|-------|----------|
| SNA, ° | 82 | 82 |
| SNB, ° | 80 | 77 |
| ANB, ° | 2 | 5 |
| FMA, ° | 24 | 31 |
| MP-SN, ° | 32 | 40 |
| U1-NA, мм/° | 4/22 | 4/11 |
| L1-NA, мм/° | 4/25 | 7/31 |
| IMPA, ° | 95 | 95 |
| U1-L1, ° | 130 | 131 |
| OP-SN, ° | 14 | 23 |
| Верхняя губа – E-линия, мм | -4 | -1,4 |
| Нижняя губа – E-линия, мм | -2 | 3,6 |
| Носогубной угол, ° | 103 | 107 |
| Выпуклость профиля, ° | 135 | 130 |

Рис. 1-1-2 Телерентгенограмма (ТРГ) с трассировкой в боковой проекции и цефалометрический анализ.

Диагноз и заключение

У 13-летней пациентки отмечается выпуклый тип профиля лица, преимущественно из-за ретрогнатии нижней челюсти, соотношение зубных рядов по I классу, чрезмерное обнажение десны при улыбке и 100% глубокий прикус вследствие чрезмерного прорезывания передних верхних зубов.

| СПИСОК ПРОБЛЕМ | | | |
|----------------------------------------|-------------------------------------------------------------------------------------------------------------------------------------|----------------------------------------------------------------------------------|--------------------------------------------------------------------------------------------------------------------------------------------------------------------------------|
| Соматический/стоматологический анамнез | Узкая зона прикрепленной десны с вестибулярной стороны на нижней челюсти, тонкий биотип десны нижних резцов с вестибулярной стороны | | |
| Выравнивание | Дефицит места в нижнем зубном ряду 1 мм | | |
| Плоскость | Костные структуры | Зубные ряды | Мягкие ткани |
| Вертикальная | Увеличение FMA | Вертикальное перекрытие 6 мм. Экструзия верхних резцов | Увеличенное обнажение десны при улыбке и в покое, десневой край в области центральных резцов смещен к режущему краю по сравнению с десневым краем в области латеральных резцов |
| Сагиттальная | Выпуклый профиль в силу легкой ретрогнатии нижней челюсти | Тенденция к соотношению по II классу в области нижнего левого клыка | Протрузия нижней губы |
| Трансверзальная | | Средняя линия нижнего зубного ряда смещена на 1 мм влево от срединной линии лица | |

| ЗАДАЧИ ЛЕЧЕНИЯ | | | |
|----------------------------------------|-----------------------------------------------------------------------------------------------|-------------------------------------------------------------------------------------------------------------------------------------------|------------------------------------------------------------------------------------------------------------------------------------------------|
| Соматический/стоматологический анамнез | Мониторинг тканей в области вестибулярной поверхности нижних резцов на предмет рецессии десны | | |
| Выравнивание | Выравнивание нижнего зубного ряда для устранения дефицита места | | |
| Плоскость | Костные структуры | Зубные ряды | Мягкие ткани |
| Вертикальная | | Инtruзия верхних передних зубов с целью скорректировать вертикальное перекрытие и уменьшить степень обнажения резцов в покое и при улыбке | Уменьшение степени обнажения десны за счет инtruзии верхних резцов. Возможно направление пациентки на гингивэктомию или удлинение коронки зуба |
| Сагиттальная | | Коррекция тенденции к соотношению по II классу в области клыков слева | Сохранение без изменений |
| Трансверзальная | | Приведение средней линии нижнего зубного ряда в соответствие со срединной линией лица | |

Варианты лечения

Основная задача при лечении пациентки – уменьшить вертикальное перекрытие и чрезмерное обнажение десны, которые возникли по причине экстррузии верхних резцов. Применение техники прямой дуги приведет к интрузии передних зубов и экстррузии боковых зубов. Это увеличит угол наклона плоскости нижней челюсти и ограничит интрузию передних зубов, что необходимо для улучшения эстетики улыбки. Абсолютная интрузия с применением интрузионных дуг позволяет избирательно приложить силу для контролируемой интрузии зубов передней группы и уменьшить нежелательное влияние на боковую группу зубов.

| ПОСЛЕДОВАТЕЛЬНОСТЬ ЛЕЧЕНИЯ И ПЛАН БИОМЕХАНИЧЕСКИХ ПЕРЕМЕЩЕНИЙ | |
|-------------------------------------------------------------------------------------------------------------------------------------------------------------------------------|--------------------------------------------------------------------------------------------------------------------------------------------------------------------|
| Верхняя челюсть | Нижняя челюсть |
| Фиксация ортодонтических колец на моляры и брекет-системы на верхний зубной ряд, выравнивание зубов по сегментам при помощи NiTi-дуг размером 0,016, 0,018, 0,016×0,022 дюйма | |
| Установка интрузионной CNA-дуги размером 0,017×0,025 дюйма, которая обеспечивает интрузионную силу 50 г на переднюю группу зубов | |
| Продолжение интрузии резцов | Фиксация ортодонтических колец на моляры, фиксация брекет-системы на нижний зубной ряд, нивелирование при помощи NiTi-дуг размером 0,016, 0,018, 0,016×0,022 дюйма |
| Нивелирование при помощи NiTi-дуги размером 0,017×0,025 дюйма | Продолжение нивелирования при помощи NiTi-дуги размером 0,017×0,025 дюйма |
| Продолжение нивелирования при помощи NiTi-дуги размером 0,019×0,025 дюйма | Продолжение нивелирования при помощи NiTi-дуги размером 0,019×0,025 дюйма |
| Установка CNA-дуги размером 0,016×0,025 дюйма с изгибами для окончательной постановки зубов | Установка CNA-дуги размером 0,016×0,025 дюйма с изгибами для окончательной постановки зубов |
| Снятие брекет-системы и изготовление съемного пластиночного ретейнера | Снятие брекет-системы и фиксация несъемного проволочного ретейнера |
| Визит через 6 мес. для контроля ретенции | Визит через 6 мес. для контроля ретенции |

■ ХОД ЛЕЧЕНИЯ

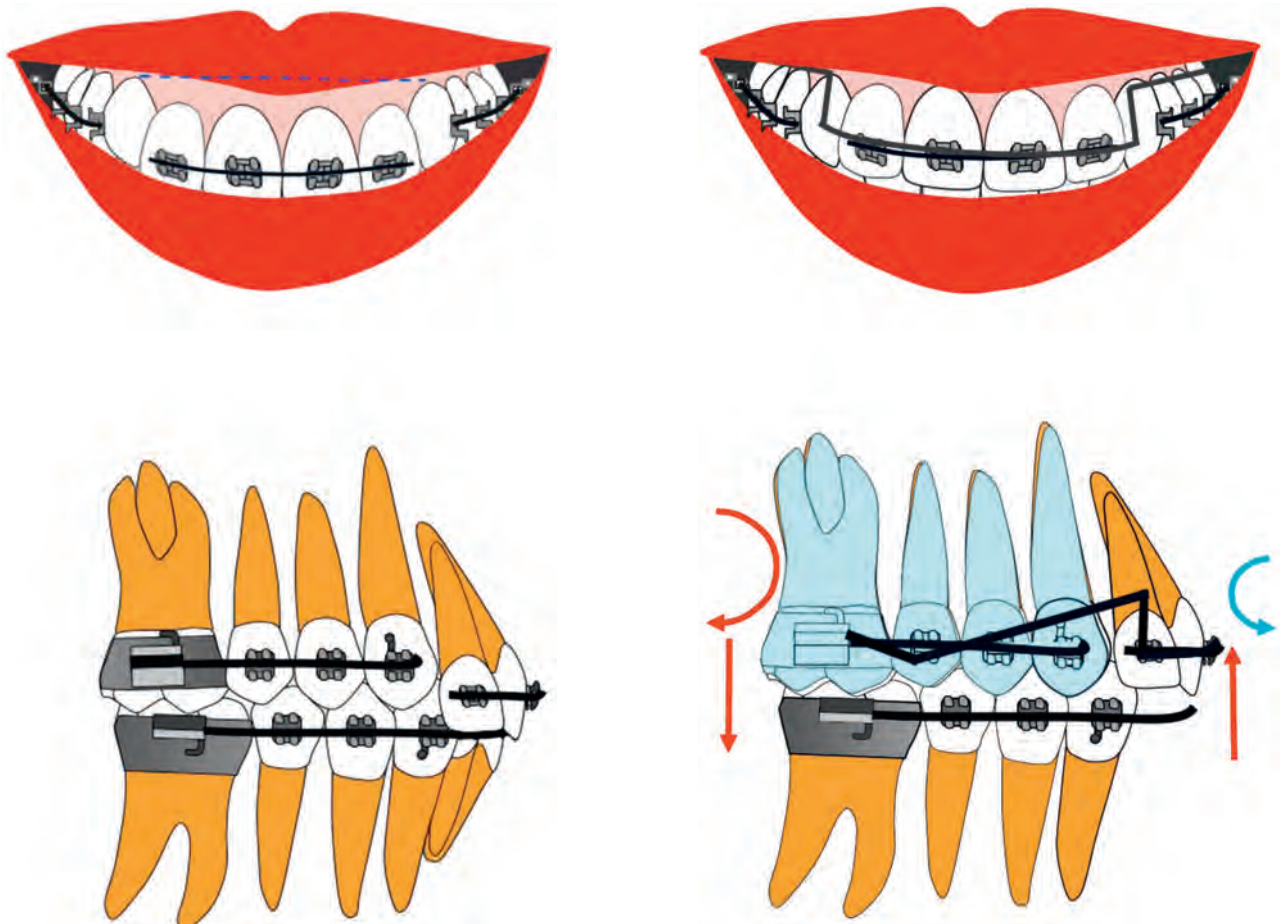


Рис. 1-1-3 Интрузионные дуги вызывают ротацию зубов по часовой стрелке и экструзионные силы в боковом сегменте, а также интрузионные силы в переднем сегменте, которые формируют момент вращения против часовой стрелки. Интрузия верхних передних зубов уменьшает степень обнажения десны на верхней челюсти.

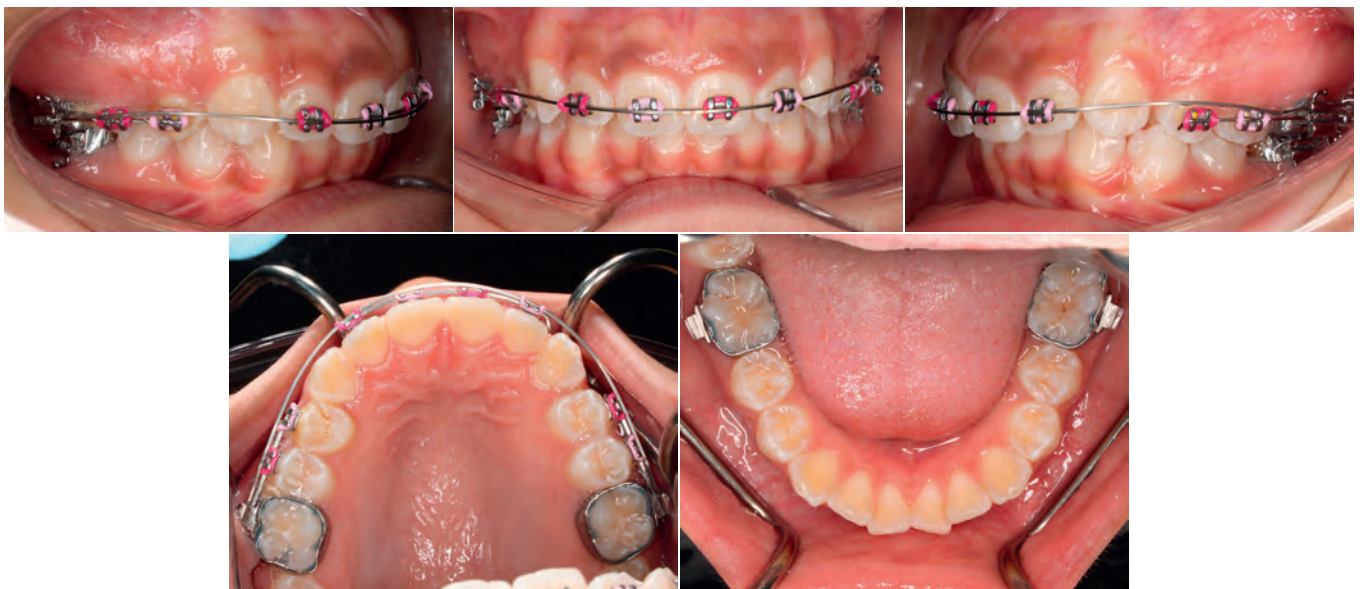

Рис. 1-1-4 Интрузионная дуга подвязана к передним зубам верхней челюсти для их абсолютной интрузии. Обратите внимание на жесткие сегментарные дуги, установленные в сегментах от моляров до первых премоляров на верхней челюсти, чтобы нейтрализовать побочные силы от интрузии резцов на боковые группы зубов.

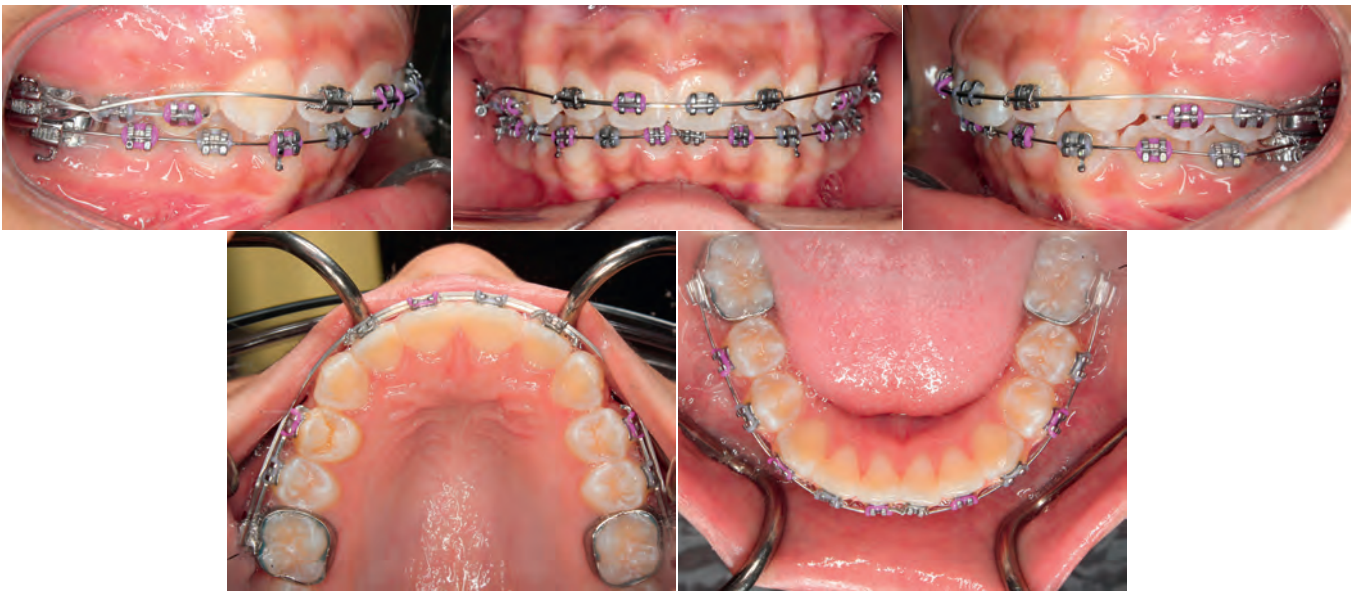

Рис. 1-1-5 Интрузионная CNA-дуга установлена в пазы брекетов. Точка приложения силы находится вестибулярнее центра резистентности.

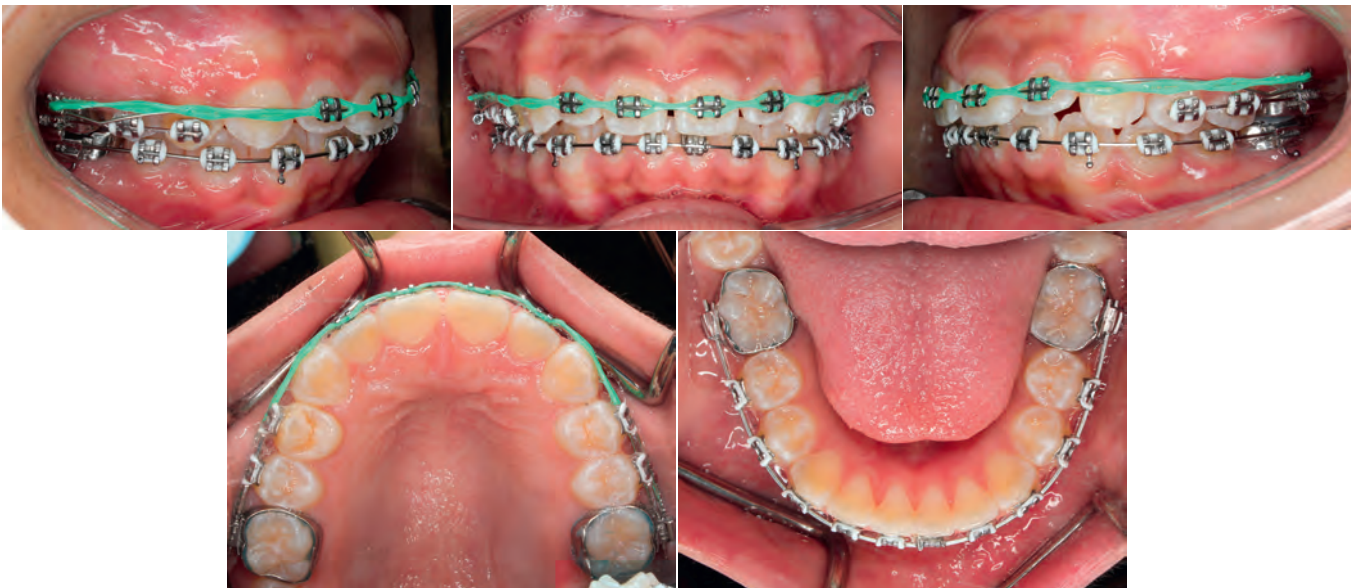

Рис. 1-1-6 Интрузия верхних передних зубов и нивелирование нижнего зубного ряда. Обратите внимание на коррекцию вертикального перекрытия и нивелирование верхней зубной дуги. Эластическая цепочка создает дистальное усилие на зубах передней группы и предупреждает раскрытие межзубных промежутков. В результате интрузионная сила проходит через центр резистентности резцов.

■ КОНЕЧНЫЙ РЕЗУЛЬТАТ

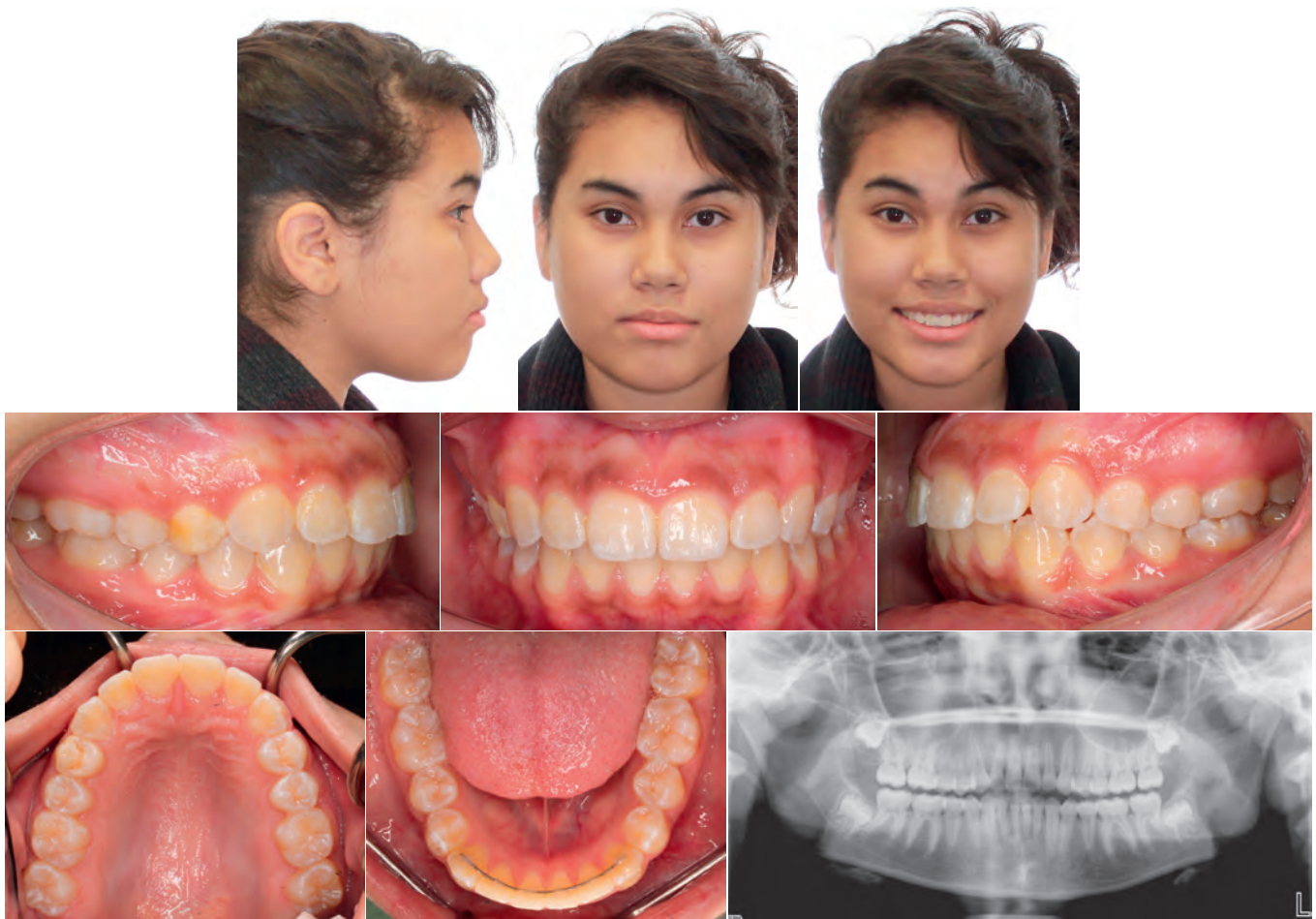

Рис. 1-1-7 Внеротовые фотографии, внутриротовые фотографии и ОПТГ после лечения.

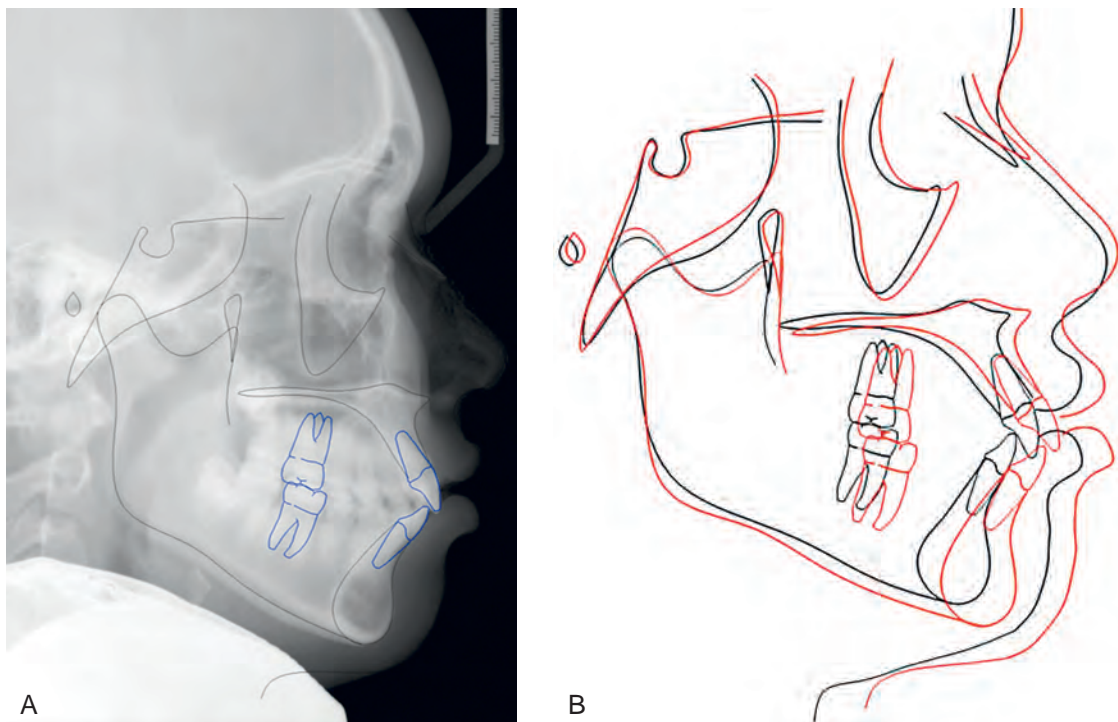


Рис. 1-1-8 А. ТРГ в боковой проекции после лечения. В. Наложение контуров ТРГ. Черным обозначены ориентиры до лечения, красным – после лечения.

**Каков ожидаемый объем интрузии при применении интрузионных дуг?**

Степень интрузии резцов, которая возникает при использовании интрузионных дуг, зависит от точки отсчета перемещения зуба по его вертикальной оси. Как правило, при применении такой механики можно добиться интрузии на 2 мм относительно центра резистентности. Это приводит к коррекции вертикального перекрытия на 4 мм, если вдобавок к интрузии режущие края резцов будут перемещаться вестибулярно. Изменения положения режущих краев соответствуют изменениям десневого края. При лечении чрезмерного обнажения десны, чтобы достичь лучшего результата, интрузионную механику можно сочетать с гингивэктомией.

КЛИНИЧЕСКИЙ СЛУЧАЙ 10-4

Использование губного бампера при сложной ретенции нижних клыков*

Препубертатная пациентка 10 лет была направлена стоматологом общей практики для коррекции положения ретинированных нижних клыков. Соматический и стоматологический анамнез без особенностей, при исследовании ВНЧС патологии не выявлено, объем движений нижней челюсти соответствует норме.

■ ДО ЛЕЧЕНИЯ

Анализ лица

| | |
|-----------------------------|------------------------------------------------------------------------------------------------------------|
| Форма лица | Мезоцефалическая (мезопрозопия) |
| Симметричность | Выраженной асимметрии не выявлено |
| Подбородочная точка | Совпадает со срединной линией лица |
| Окклюзионная плоскость | В норме |
| Профиль | Выпуклый |
| Высота лица | UFH/LFH: в норме LFH/TD: уменьшено |
| Губы | Некомпетентное смыкание губ в силу протрузии верхних резцов; положение верхней и нижней губы – в протрузии |
| Носогубной угол | В норме |
| Подбородочно-губная борозда | Глубокая |

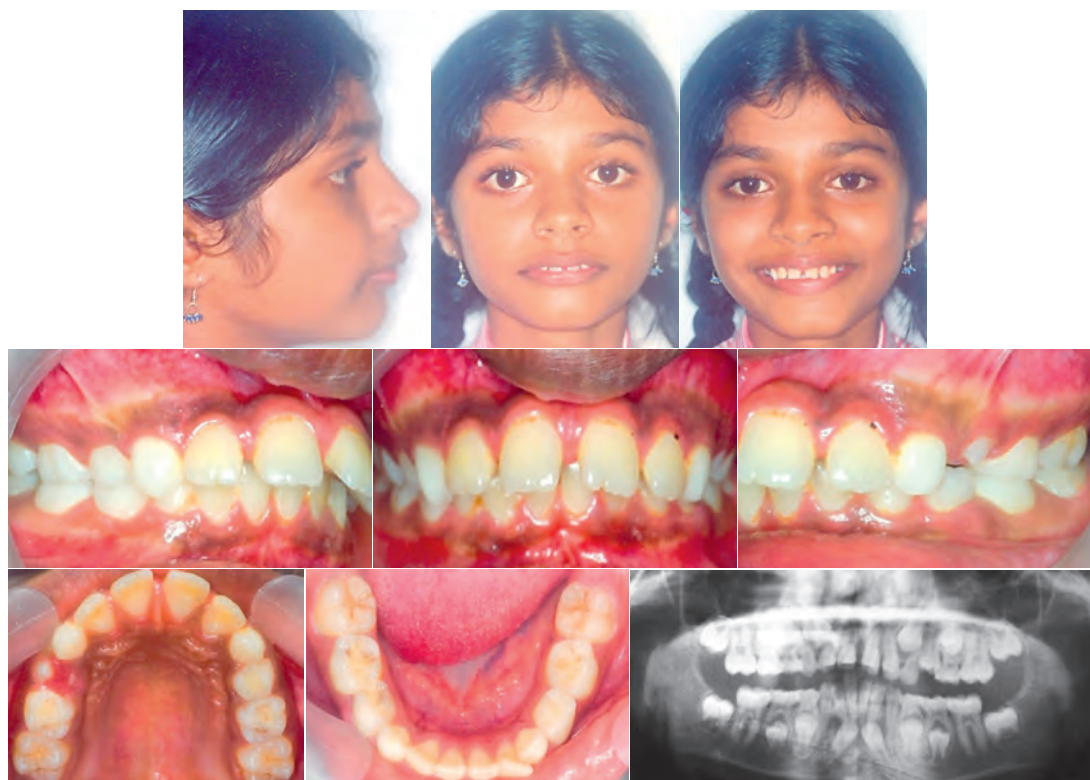

Рис. 10-4-1 Внеротовые фотографии, внутриротовые фотографии и ОПТГ до лечения.

* Цит. по: Agarwal S., Yadav S., Shah N.V., Valiathan A., Uribe F., Nanda R. Correction of bilateral impacted mandibular canines with a lip bumper for anchorage reinforcement // Am. J. Orthod. Dentofacial Orthop. – 2013. – 143. – P. 393-403.

Анализ улыбки

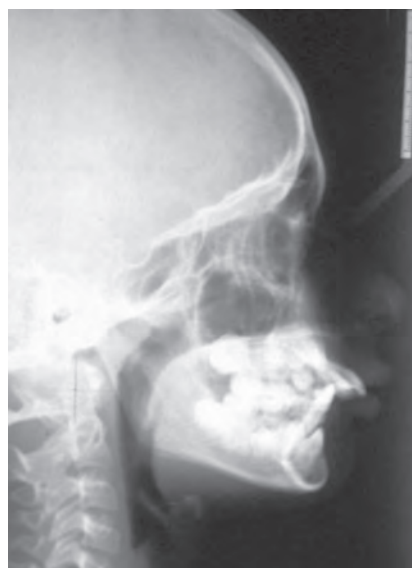| | |
|-------------------------------------------------|---------------------------------------------------------------------------------------------------------------------------------------------------------------------------------------------------------------------------------------------------------------------------------------------------------------------------|
| Дуга улыбки | Плоская |
| Обнажение (экспозиция) резцов | В покое: 3 мм При улыбке: 4 мм |
| Обнажение боковой группы зубов (полнота улыбки) | На верхней челюсти: от первого премоляра до первого премоляра |
| Щечные коридоры | Узкие |
| Ткани десны | Десневой край в области клыков расположен ниже, чем в области латеральных и центральных резцов |
| Зубы | Десневые сосочки присутствуют в области всех зубов Размер и пропорции зубов: в норме Форма зубов: в норме Инклинация: верхние резцы наклонены вестибулярно Контактная область: отсутствуют проксимальные контакты между верхними центральными резцами, а также центральными и латеральными резцами из-за трем |
| Резцовые амбразуры | Невозможно оценить из-за промежутков между верхними резцами |
| Средняя линия | Средняя линия нижнего зубного ряда совпадает со срединной линией лица; мезиальный край верхнего правого центрального резца совпадает со срединной линией лица |

Состояние полости рта

| | | |
|---------------------------|-----------------------------------------------------------------------------------------------------------------------------------------------------------|-----------------------------------------------------|
| Имеющиеся зубы | 6 V 4 III 21/12 III IV V 6 76 V IV III 21/12 III VI V 6 | Третьи моляры не прорезались, развиваются нормально |
| Соотношение моляров | II класс с обеих сторон | |
| Соотношение клыков | Не определяется | |
| Горизонтальное перекрытие | 8 мм | |
| Вертикальное перекрытие | 3 мм | |
| Верхняя зубная дуга | U-образной формы, симметричная; избыток места в зубном ряду 5 мм (анализ сменного прикуса) | |
| Нижняя зубная дуга | U-образной формы, с ретинированными клыками (расположены вестибулярнее резцов) в области симфиза; избыток места в зубном ряду 4 мм и глубокая кривая Шпее | |
| Гигиена полости рта | Удовлетворительная | |

Функциональный анализ

| | |
|----------|------------------------------------------------------------|
| Глотание | Нормальное соматическое глотание |
| ВНЧС | В норме; объем движений нижней челюсти соответствует норме |



| Параметр | Норма | Значение |
|----------------------------|-------|----------|
| SNA, ° | 82 | 78 |
| SNB, ° | 80 | 75 |
| ANB, ° | 2 | 3 |
| FMA, ° | 24 | 20 |
| MP-SN, ° | 32 | 29 |
| U1-NA, мм/° | 4/22 | 12/59 |
| L1-NA, мм/° | 4/25 | 4/27 |
| IMPA, ° | 95 | 101 |
| U1-L1, ° | 130 | 100 |
| OP-SN, ° | 14 | 14 |
| Верхняя губа – E-линия, мм | -4 | 1 |
| Нижняя губа – E-линия, мм | -2 | 0 |
| Носогубной угол, ° | 103 | 97 |

Рис. 10-4-2 ТРГ в боковой проекции и цефалометрический анализ.

Диагноз и заключение

У 10-летней пациентки отмечается умеренно выпуклый профиль лица по скелетному и мягкотканному компонентам, аномалия окклюзии II класса 1-го подкласса с ретинированными нижними клыками в области подбородочного симфиза, значительный вестибулярный наклон верхних резцов и протрузия губ. В вертикальной плоскости наблюдается уменьшение высоты лица, уменьшенный угол нижнечелюстной плоскости и глубокое вертикальное перекрытие.

| СПИСОК ПРОБЛЕМ | | | |
|-----------------------------------------------|------------------------------------------------------------------------------------------|-----------------------------------------------------------------------------------------------------------------------------------------------|-------------------------------------------------------------------------------------------------------------------------------------------------------------------|
| Соматический/ стоматологический анамнез | Ретинированные нижние клыки в области подбородочного симфиза вестибулярнее нижних резцов | | |
| Выравнивание | Избыток места в верхнем зубном ряду 5 мм, в нижнем – 4 мм | | |
| Плоскость | Костные структуры | Зубные ряды | Мягкие ткани |
| Сагиттальная | Немного выпуклый профиль лица | Соотношение клыков по II классу с обеих сторон; горизонтальное перекрытие 8 мм; протрузия верхних резцов; острый межрезцовый угол | Протрузия верхней и нижней губы |
| Трансверзальная | | | |
| Вертикальная | Уменьшена высота нижней трети лица; уплощен угол нижнечелюстной плоскости | Глубокое вертикальное перекрытие; глубокая кривая Шпее | Некомпетентное смыкание губ в силу протрузии верхних резцов; десневой край в области верхних клыков опущен по сравнению с другими передними зубами |

| ЗАДАЧИ ЛЕЧЕНИЯ | | | |
|-----------------------------------------------|---------------------------------------------------------|---------------------------------------------------------------------------------------------------------------------------------------------------------------------------------------------------------------------------------|--------------------------------------------------------------------------------------------------------------|
| Соматический/ стоматологический анамнез | Ортодонтическое прорезывание нижних клыков в зубной ряд | | |
| Выравнивание | Закрытие трем в верхнем и нижнем зубных рядах | | |
| Плоскость | Костные структуры | Зубные ряды | Мягкие ткани |
| Сагиттальная | | Ретракция передних верхних зубов с целью закрытия трем, коррекции наклона резцов, сагиттальной щели и увеличения межрезцового угла; перемещение моляров из соотношения по II классу в соотношение по I классу | Исправление протрузии губ за счет ретракции верхних резцов |
| Трансверзальная | | | |
| Вертикальная | | Коррекция вертикального перекрытия за счет выравнивания кривой Шпее | Достижения компетентного смыкания губ; оценка контура десневого края после ортодонтического лечения |

Варианты лечения

Данной пациентке было предложено три варианта лечения.

1. Ортодонтическое прорезывание ретинированных зубов.
2. Удаление ретинированных клыков на нижней челюсти и сохранение временных клыков, чтобы они продолжали функционировать вместо постоянных. Несмотря на то что на ОПТГ не было признаков резорбции корней временных клыков, во время активной стадии лечения их не стоит включать в несъемную систему, чтобы не спровоцировать резорбцию корней. По окончании лечения несъемным аппаратом необходимо провести реставрацию временных клыков.
3. Еще одним вариантом лечения может быть удаление временных клыков и аутотрансплантация нижних постоянных клыков. Корни нижних клыков сформированы на две трети, что делает их идеальными для трансплантации, однако этот вариант требует обширного удаления костной ткани в области симфиза нижней челюсти, а это может повредить соседним зубам.

Пациентка выбрала ортодонтическое прорезывание клыков, т.е. первый вариант.

| ПОСЛЕДОВАТЕЛЬНОСТЬ ЛЕЧЕНИЯ И ПЛАН БИОМЕХАНИЧЕСКИХ ПЕРЕМЕЩЕНИЙ | |
|---------------------------------------------------------------------------------------------------------------------------------------------------------------------------------------------------------------|-------------------------------------------------------------------------------------------------------------------------------------------------------------------------------------------------------------------------------------------------------|
| Верхняя челюсть | Нижняя челюсть |
| Фиксация ортодонтических колец на моляры и брекет-системы на резцы; первичное нивелирование при помощи NiTi-дуги размером 0,016×0,022 дюйма Установка эластической цепочки для закрытия трем между резцами | Подбор ортодонтических колец на первые моляры и снятие оттиска. Изготовление несъемного аппарата для прорезывания клыков в зубной ряд (рис. 10-4-4). Фиксация аппарата на первые моляры |
| | Направление пациентки к стоматологу-хирургу для раскрытия коронок нижних клыков и фиксации на них кнопок с металлическими цепочками (закрытое прорезывание) |
| | Кнопки с металлическими цепочками подвязываются к небольшим стальным крючкам, расположенным на дистальной части губного бампера. Таким образом, обеспечивается сила (50 г), перемещающая клыки в дистальном и окклюзионном направлениях (рис. 10-4-6) |
| Фиксация брекет-системы на клыки и премоляры, нивелирование при помощи NiTi-дуг размером 0,016×0,022 и 0,019×0,025 дюйма | Фиксация брекет-системы на нижние зубы, нивелирование при помощи NiTi-дуг размером 0,016×0,022 и 0,019×0,025 дюйма |
| Окончание лечения, установка CNA-дуги размером 0,016×0,022 дюйма | Окончание лечения, установка CNA-дуги размером 0,016×0,022 дюйма |
| Снятие брекет-системы и фиксация несъемного проволочного ретейнера от клыка до клыка | Снятие брекет-системы и фиксация несъемного проволочного ретейнера от клыка до клыка |
| Визит через 6 мес. для контроля ретенции | Визит через 6 мес. для контроля ретенции |

■ ХОД ЛЕЧЕНИЯ

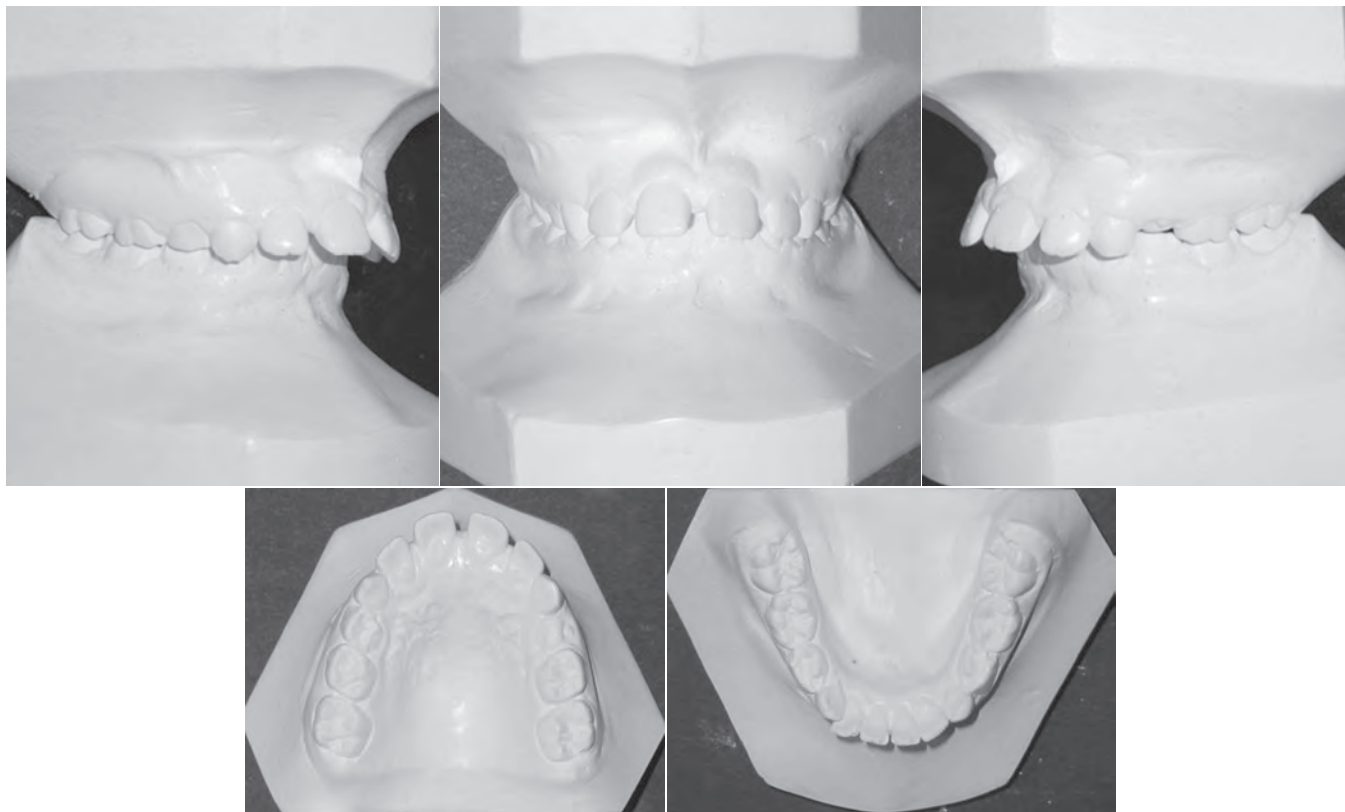


Рис. 10-4-3 Модели зубных рядов до лечения.



Рис. 10-4-4 Конструкция аппарата. Для того чтобы усилить анкораж, постоянные нижние первые моляры были объединены стальной лингвальной дугой, изготовленной из стальной проволоки диаметром 0,040 дюйма. К щечной поверхности ортодонтических колец были припаяны стальные трубки диаметром 0,030 дюйма. Длина трубки подбиралась таким образом, чтобы ее мезиальный конец находился на уровне середины коронки первого временного моляра. Стальные трубки были изогнуты в соответствии с изгибом зубного ряда. Губной бампер был изготовлен из стальной дуги размером 0,021×0,027 дюйма, в области резцов на дугу была добавлена самополимеризующаяся пластмасса. В дистальных отделах бампера сделаны изгибы, чтобы зафиксировать бампер в трубках. За акриловой частью губного бампера припаяны два небольших стальных крючка, к которым будут крепиться эластические цепочки. Кроме того, крючки ограничивают часть бампера, которая вставляется в трубку, таким образом, чтобы акриловая часть отступала от нижних резцов на 4 мм и передавала силы от губы на первые постоянные моляры.

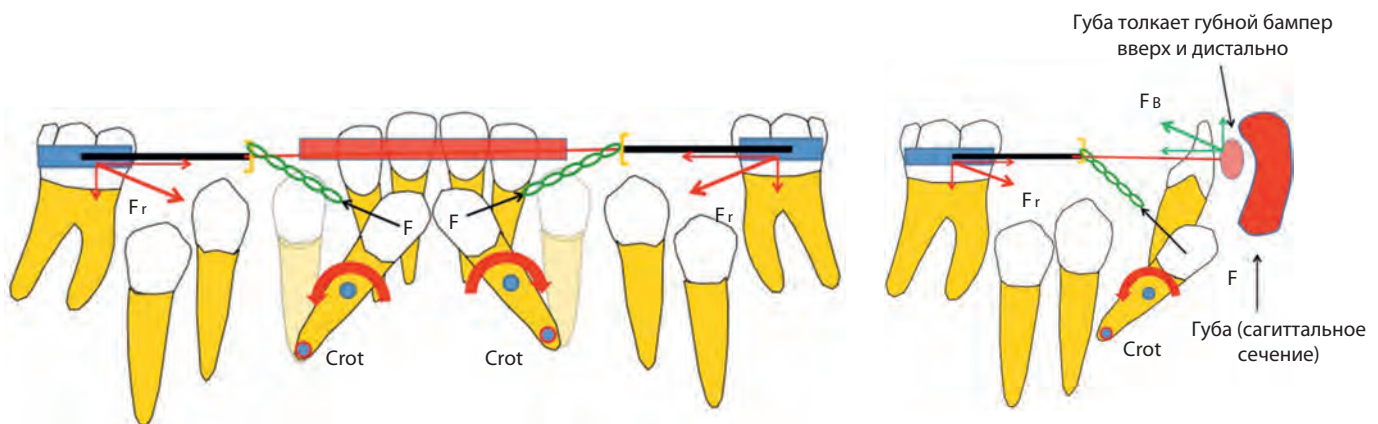


Рис. 10-4-5 Силы для дистализации и экстрюзии клыков (F) обеспечиваются эластическими цепочками, которые идут к клыкам от стальных крючков, припаянных на губной бампер. С помощью этих сил происходит контролируемый наклон клыков вокруг центров сопротивления ($Crot$) на верхушках их корней. При этом реактивная сила (FR) будет действовать на моляры и вызывать их мезиальный наклон. Благодаря тому, что акриловая подушка на губном бампере отступает от коронок нижних резцов, силы с дистальным вектором (FB) будут действовать на моляры и противодействовать реактивным силам (FR) с мезиальным вектором.

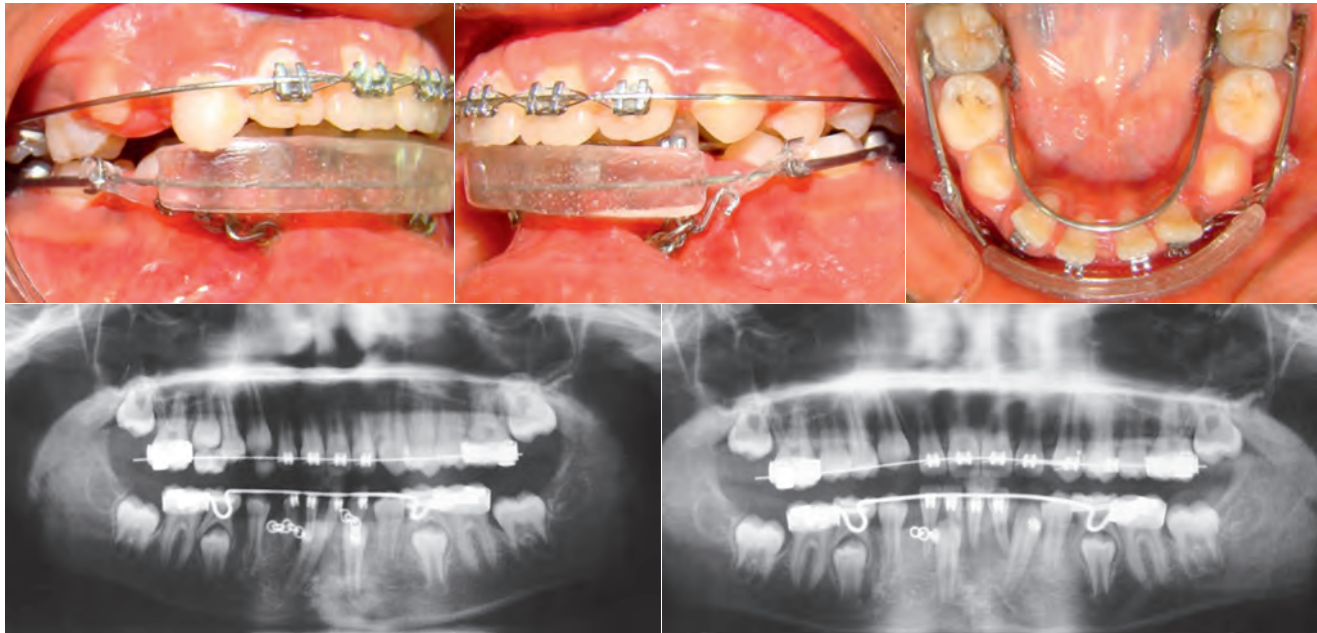


Рис. 10-4-6 Установлен губной бампер. На ОПТГ видно начало перемещения ретинированных клыков.

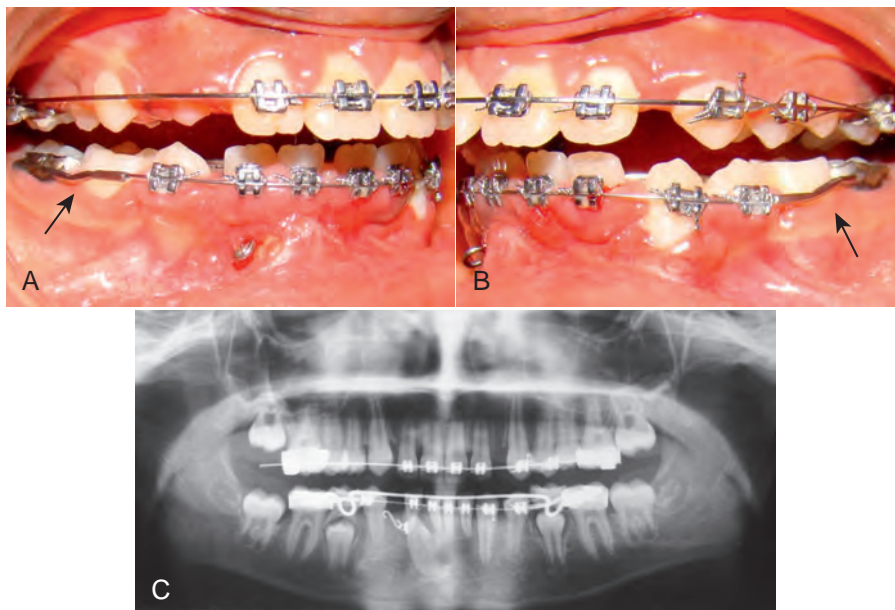


Рис. 10-4-7 Левый нижний клык прорезался в ротовую полость. Стрелки на изображениях А и В указывают на изгибы, сделанные на стальных трубках, чтобы зафиксировать в них NiTi-дугу диаметром 0,016 дюйма. С. На ОПТГ видно дальнейшее перемещение правого нижнего клыка.

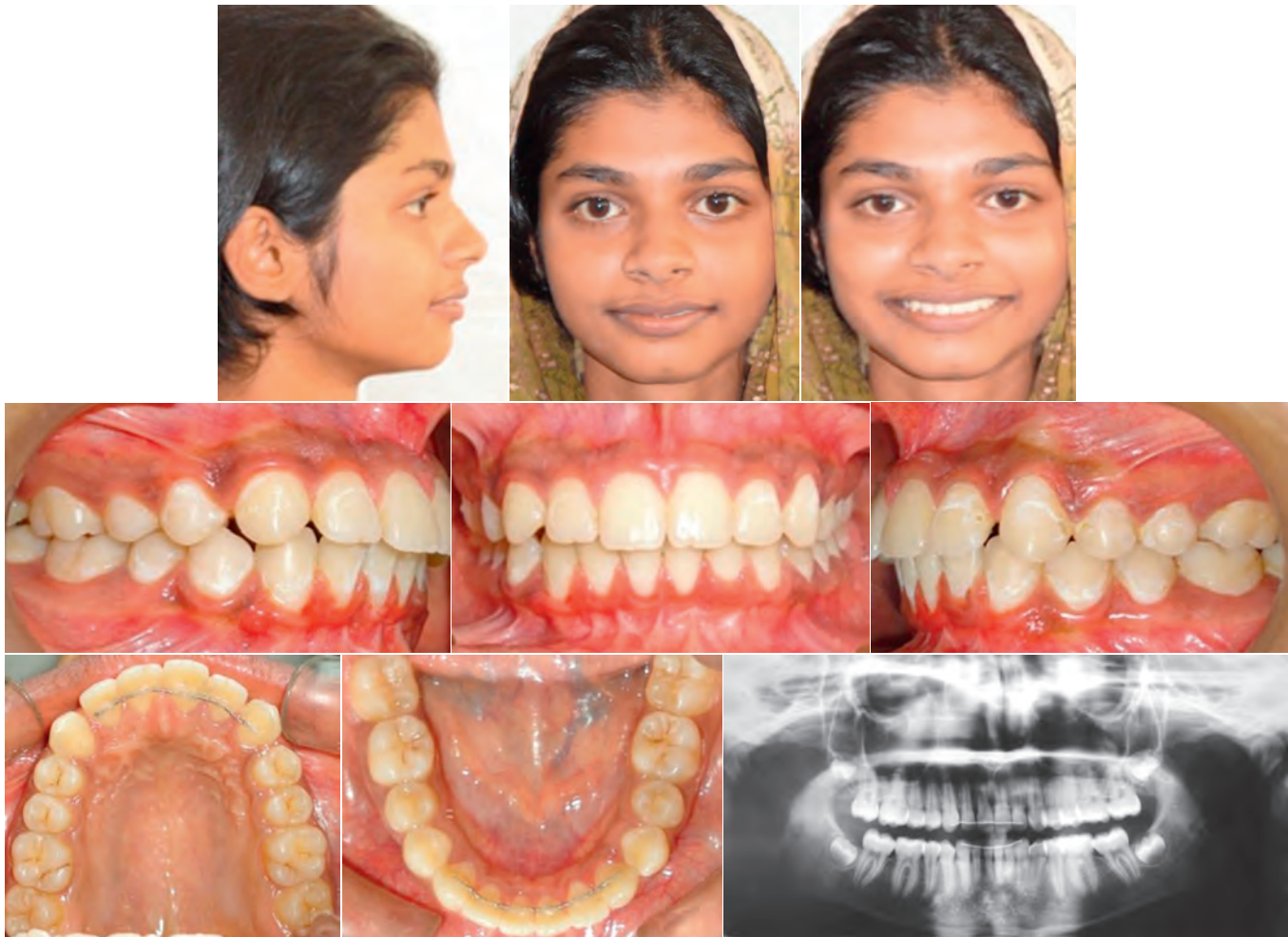

Рис. 10-4-11 Внеротовые фотографии, внутриротовые фотографии и ОПТГ через 2 года после лечения.

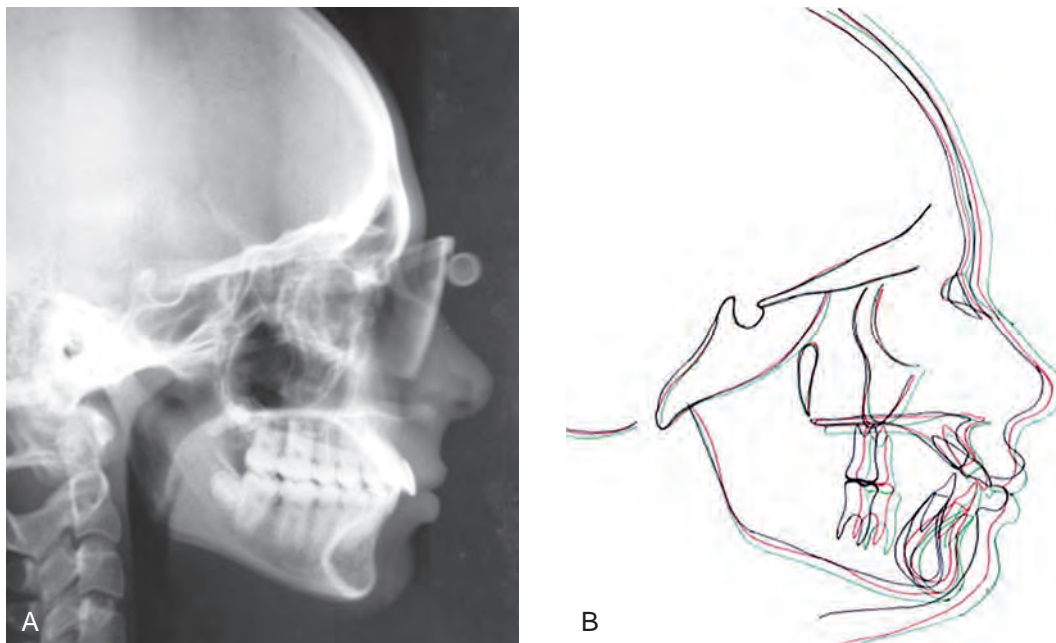


Рис. 10-4-12 А. ТРГ в боковой проекции после лечения. В. Наложение контуров ТРГ. Черным обозначены ориентиры до лечения, красным — после лечения, зеленым — в ретенционном периоде.



Почему мы решили провести раннее ортодонтическое лечение и не стали ждать, пока прорежутся все постоянные зубы (постоянные зубы можно было бы использовать в качестве опоры при ортодонтическом прорезывании ретинированных клыков)?

Хотя на момент лечения ни один из ретинированных клыков не пересек среднюю линию нижней челюсти (а значит, наблюдалась дистопия клыков, но не их транспозиция), дальнейшее прорезывание зубов всегда происходит в сторону направления коронки. Раннее вмешательство позволило уменьшить риск дальнейшей дистопии клыков, их пересечения средней линии и транспозиции на противоположную сторону. По этим причинам позднее лечение было бы гораздо более сложным.

Анализ улыбки

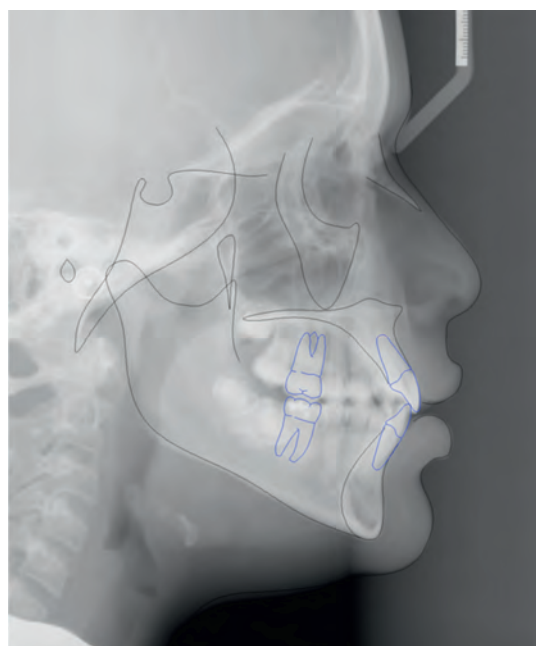| | |
|-------------------------------------------------|---------------------------------------------------------------------------------------------------------------------------------------------------------------------------------|
| Дуга улыбки | Гармоничная |
| Обнажение (экспозиция) резцов | В покое: 3 мм При улыбке: 7 мм |
| Обнажение боковой группы зубов (полнота улыбки) | На верхней челюсти: от первого премоляра до первого премоляра |
| Щечные коридоры | Немного широкие |
| Ткани десны | Неровный контур десневого края в силу скученности и лингвального наклона латеральных резцов |
| Зубы | Десневые сосочки: присутствуют в области всех зубов Размер и пропорции зубов: в норме Форма зубов: в норме Инклинация: в норме Контактная область: плотные контакты |
| Резцовые амбразуры | Между центральными резцами в норме |
| Средняя линия | Средняя линия верхнего зубного ряда смещена на 1 мм вправо по отношению к срединной линии лица |

Состояние полости рта

| | | |
|---------------------------|--------------------------------------------------------------------------------------------------------------------------------------------------------------------------------------|--------------------------------------------------------------------|
| Имеющиеся зубы | 7654321/1234567 654321/123456 | Ретинированные нижние вторые моляры, непрорезавшиеся третьи моляры |
| Соотношение моляров | II класс справа | |
| Соотношение клыков | II класс справа | |
| Горизонтальное перекрытие | 2 мм | |
| Вертикальное перекрытие | 2 мм | |
| Верхняя зубная дуга | U-образная, асимметричной формы, дефицит места в зубном ряду | |
| Нижняя зубная дуга | U-образная, симметричной формы, с нормальной кривой Шпее, нижние вторые моляры находятся в перекрестном прикусе, первые моляры наклонены дистально и не контактируют с антагонистами | |
| Гигиена полости рта | Удовлетворительная | |

Функциональный анализ

| | |
|----------|------------------------------------------------------------|
| Глотание | Нормальное соматическое глотание |
| ВНЧС | В норме; объем движений нижней челюсти соответствует норме |



| Параметр | Норма | Значение |
|----------------------------|-------|----------|
| SNA, ° | 82 | 80 |
| SNB, ° | 80 | 77 |
| ANB, ° | 2 | 3 |
| FMA, ° | 24 | 35 |
| MP-SN, ° | 32 | 43 |
| U1-NA, мм/° | 4/22 | 5/21 |
| L1-NA, мм/° | 4/25 | 8/28 |
| IMPA, ° | 95 | 89 |
| U1-L1, ° | 130 | 125 |
| OP-SN, ° | 14 | 19 |
| Верхняя губа – E-линия, мм | -4 | 0 |
| Нижняя губа – E-линия, мм | -2 | -1 |
| Носогубной угол, ° | 103 | 113 |
| Выпуклость профиля, ° | 135 | 137 |

Рис. 11-1-2 ТРГ с трассировкой в боковой проекции и цефалометрический анализ.


Диагноз и заключение

У 13-летней пациентки отмечается ортогнатический профиль лица по скелетному и мягкотканному компонентам, соотношение зубных рядов справа по II классу. Верхний правый латеральный резец находится в перекрестном прикусе; нижние первые моляры имеют дистально-щечный наклон и не контактируют с антагонистами; ретенция и мезиальный наклон нижних вторых моляров.

| СПИСОК ПРОБЛЕМ | | | |
|-----------------------------------------------|---------------------------------------------------------------------------------------------------------------|----------------------------------------------------------------------------------------------------------------------------------------------------------------------------------------------------------------------|--------------------------------------------------------------------------------------------------------------------------------|
| Соматический/ стоматологический анамнез | Возможность резорбции дистальных корней нижних первых моляров | | |
| Выравнивание | Ретенция и мезиальный наклон нижних вторых моляров; дефицит места в верхнем зубном ряду 6 мм, в нижнем – 2 мм | | |
| Плоскость | Костные структуры | Зубные ряды | Мягкие ткани |
| Трансверзальная | | Смещение средней линии верхнего зубного ряда на 1 мм вправо; нижние первые моляры наклонены щечно | |
| Сагиттальная | | Соотношение моляров и клыков по II классу справа; перекрестный прикус верхнего правого латерального резца; уменьшение межрезцового угла; вестибулярный наклон нижних резцов; дистальный наклон нижних первых моляров | Небольшая протрузия губ |
| Вертикальная | Увеличен FMA | Дизокклюзия нижних первых моляров | Неровный контур десневого края в области верхних передних зубов в силу скученности и лингвального положения латеральных резцов |

| ЗАДАЧИ ЛЕЧЕНИЯ | | | |
|-----------------------------------------------|-------------------------------------------------------------------------------------------------------------------------------------------------------------------------------|---------------------------------------------------------------------------------------------------------------------------------------------------------------------------------------------------------------------------------------------|----------------------------------------------------------------------------------------------|
| Соматический/ стоматологический анамнез | После вытяжения нижних вторых моляров оценить целостность корней первых моляров | | |
| Выравнивание | Коррекция инклинации и ортодонтическое вытяжение нижних вторых моляров; вестибулярный наклон передних зубов с целью устранения дефицита места в верхнем и нижнем зубных рядах | | |
| Плоскость | Костные структуры | Зубные ряды | Мягкие ткани |
| Трансверзальная | | Коррекция перекрестного прикуса в области моляров за счет координации ширины дуг при лечении | |
| Сагиттальная | | Коррекция инклинации дистально наклоненных нижних первых моляров; коррекция перекрестного прикуса в области правого верхнего латерального резца за счет его перемещения в зубной ряд; перемещение моляров справа до соотношения по I классу | |
| Вертикальная | | | После нивелирования передних зубов заново оценить уровень десневого края в переднем сегменте |

Раздел 5



Междисциплинарный подход к лечению

Глава 12. Полное восстановление зубочелюстной системы

Клинический случай 12-1 Проведение ортодонтического лечения с использованием скелетного анкера для интрузии нижних зубов перед восстановлением зубных рядов

Глава 13. Лечение пациентов с адентией верхних латеральных резцов

Клинический случай 13-1 Односторонняя ретенция клыка и реставрация клыков под латеральные резцы

Клинический случай 13-2 Междисциплинарный подход к лечению пациентки с множественной адентией и дальнейшее проведение костной пластики и имплантации зубов

Глава 14. Ортодонтическое закрытие промежутков при адентии моляров

Клинический случай 14-1 Закрытие промежутка после удаления моляра на верхней челюсти и реставрация шиловидного латерального резца

Клинический случай 14-2 Закрытие промежутков в области левого первого моляра и удаленных верхних премоляров с опорой на мини-имплантаты

Клинический случай 14-3 Мезиальное перемещение нижнего второго моляра на место первого моляра с помощью несъемного функционального аппарата

КЛИНИЧЕСКИЙ СЛУЧАЙ 12-1

Проведение ортодонтического лечения с использованием скелетного анкера для интрузии нижних зубов перед восстановлением зубных рядов*

Пациент 46 лет обратился в клинику с пожеланием «иметь красивую улыбку и нормально жевать еду». При сборе анамнеза выявлена аллергия на пенициллин, также пациент отмечает, что он сжимает зубы, когда поднимает тяжелые предметы (по профессии он сантехник). Вероятно, пациент жует передними зубами, повышенную стираемость которых он заметил 8–10 лет назад. При исследовании ВНЧС патологии не выявлено, объем движений нижней челюсти соответствует норме.

■ ДО ЛЕЧЕНИЯ

Анализ лица

| | |
|-----------------------------|---------------------------------------------------------------------------------------------------------------------------------------|
| Форма лица | Мезоцефалическая (мезопрозопия) |
| Симметричность | Выраженной асимметрии не выявлено |
| Подбородочная точка | Совпадает со срединной линией лица |
| Окклюзионная плоскость | Прямая; наблюдается экструзия нижних клыков и первых премоляров, а также первых моляров и левого первого премоляра на верхней челюсти |
| Профиль | Прямой |
| Высота лица | UFH/LFH: в норме LFH/TD: в норме |
| Губы | Компетентное смыкание губ; положение верхней и нижней губы – в ретрузии. Шейно-подбородочный угол развернутый |
| Носогубной угол | В норме |
| Подбородочно-губная борозда | В норме |

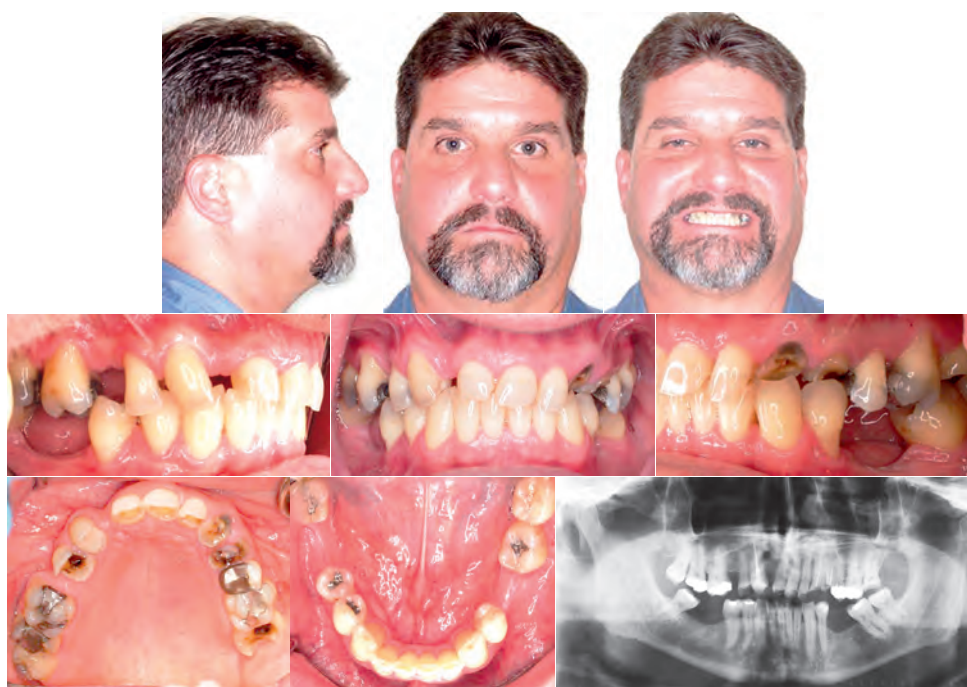

Рис. 12-1-1 Внеротовые фотографии, внутриротовые фотографии и ОПТГ до лечения.

* Цит. по: Bidra A.S., Uribe F. Preprosthetic orthodontic intervention for management of a partially edentulous patient with generalized wear and malocclusion // J. Esthet. Restor. Dent. – 2012. – 24. – P. 88–100.

Анализ улыбки

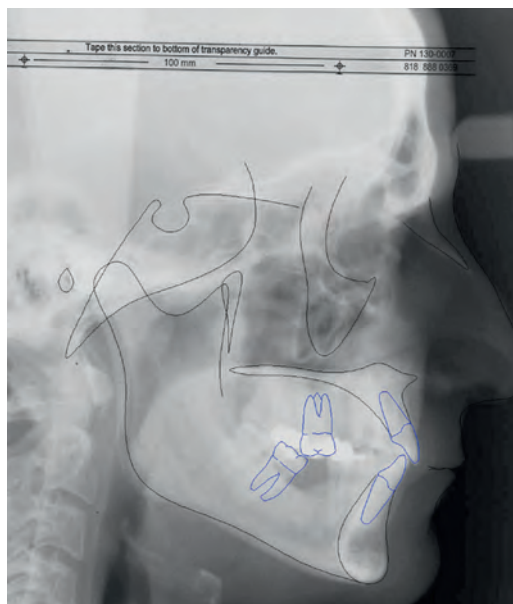
| | |
|-------------------------------------------------|------------------------------------------------------------------------------------------------------------------------------------------------------------------------------------------------------------------------------------------------------------------------------------------------------------------------------------------------------------------|
| Дуга улыбки | Обратная (повышенная стираемость резцов) |
| Обнажение (экспозиция) резцов | В покое: 0 мм При улыбке: 4 мм |
| Обнажение боковой группы зубов (полнота улыбки) | От второго премоляра до второго премоляра |
| Щечные коридоры | В норме |
| Ткани десны | Десневой край в области верхнего правого клыка смещен апикально. Наблюдаются значительные рецессии десны в области верхних первых моляров, левого нижнего первого премоляра и правого второго премоляра |
| Зубы | Десневые сосочки присутствуют в области всех зубов Размер и пропорции зубов: сильная стираемость зубов с уменьшением высоты клинических коронок Форма зубов: аномальная в связи со стираемостью зубов Инклинация: верхние центральные резцы наклонены вправо Контактная область: точечный контакт верхних резцов в области вершины десневого сосочка |
| Резцовые амбразуры | Увеличена окклюзионная амбразура между центральными резцами в силу повышенной стираемости правого резца |
| Средняя линия | Средняя линия верхнего зубного ряда смещена на 2 мм вправо относительно срединной линии лица, резцы наклонены вправо |

Состояние полости рта

| | |
|---------------------------|------------------------------------------------------------------------------------------------------|
| Имеющиеся зубы | 876431/1234567 854321/123478 |
| Соотношение моляров | Не определяется |
| Соотношение клыков | I класс справа, слева – не определяется |
| Горизонтальное перекрытие | 3 мм |
| Вертикальное перекрытие | 4 мм |
| Верхняя зубная дуга | U-образной формы, симметричная, отсутствуют некоторые зубы, имеются разрушенные реставрации на зубах |
| Нижняя зубная дуга | U-образной формы, отсутствуют некоторые зубы в боковых сегментах, глубокая кривая Шпее |
| Гигиена полости рта | Удовлетворительная |

Функциональный анализ

| | |
|-----------------|------------------------------------------------------------|
| Глотание | Нормальное соматическое глотание |
| ВНЧС | В норме; объем движений нижней челюсти соответствует норме |
| Высота окклюзии | Уменьшена, межокклюзионное пространство увеличено |



| Параметр | Норма | Значение |
|----------------------------|-------|----------|
| SNA, ° | 82 | 77 |
| SNB, ° | 80 | 77 |
| ANB, ° | 2 | 0 |
| FMA, ° | 24 | 22 |
| MP-SN, ° | 32 | 29 |
| U1-NA, мм/° | 4/22 | 7/33 |
| L1-NA, мм/° | 4/25 | 2/33 |
| IMPA, ° | 95 | 92 |
| U1-L1, ° | 130 | 123 |
| OP-SN, ° | 14 | 7,5 |
| Верхняя губа – E-линия, мм | -4 | -6 |
| Нижняя губа – E-линия, мм | -2 | -7 |
| Носогубной угол, ° | 103 | 107 |
| Выпуклость профиля, ° | 135 | 135 |

Рис. 12-1-2 ТРГ с трассировкой в боковой проекции и цефалометрический анализ.

Диагноз и заключение

У 46-летнего пациента отмечается прямой профиль лица по скелетному и мягкотканному компонентам, соотношение зубных рядов по I классу, множественная адентия, разрушенные реставрации и сильная стираемость зубов. Обнажение резцов в покое и при улыбке уменьшено, наблюдается уменьшение высоты окклюзии, увеличение межокклюзионного пространства и глубокая кривая Шпее.

| СПИСОК ПРОБЛЕМ | | | |
|----------------------------------------|---------------------------------------------------------------------------------------------------------------------------------------------------------------------------------------------------------------------------------------------------------------------------------------------------------------------------------------------------------------------------------------------------------------------------------------------------------------------------------------------------------------------------------------------------------------------------------------------------------------------------------------------------------------------------------------------------------------------------------------------------------------------------------------------------------------------------------------------------------------------------------------------------------------------------------------------------|---------------------------------------------------------------------------------------------------------------------------------------------------------------------------------------------------------------------|----------------------------------------|
| Соматический/стоматологический анамнез | Отсутствующие зубы: на верхней челюсти – латеральный резец и второй премоляр справа; третий моляр слева; на нижней челюсти – второй премоляр и первый моляр слева; первый и второй моляры справа Повышенная стираемость: на верхней челюсти – центральные резцы, клык и первый премоляр справа; латеральный резец и второй моляр справа Объемные реставрации: верхние правые первый и второй моляры; левые второй премоляр и первый моляр Необходимо эндодонтическое лечение: верхние клыки, левый первый премоляр Разрушенные реставрации: на верхней челюсти – первый премоляр справа; клык, первый премоляр и второй моляр слева Мезиальный наклон: на верхней челюсти – второй и третий моляры справа; на нижней – правый третий моляр Рецессии десны: на верхней челюсти – первый и второй моляры справа; премоляры и первый моляр слева; а также нижний правый второй премоляр Гигиена полости рта: удовлетворительная | | |
| Выравнивание | Промежутки в верхнем и нижнем зубных рядах вследствие множественной адентии Ротация нижнего правого второго премоляра | | |
| Плоскость | Костные структуры | Зубные ряды | Мягкие ткани |
| Вертикальная | Уменьшение FMA и высоты окклюзии | Вертикальное перекрытие 4 мм; глубокая кривая Шпее; уменьшена степень обнажения резцов в покое и при улыбке; экструзия нижних клыков и первых премоляров, а также верхних первых моляров и левого второго премоляра | Увеличено межокклюзионное пространство |
| Сагиттальная | | | |
| Трансверзальная | | Средняя линия верхнего зубного ряда смещена на 2 мм вправо, верхние резцы также наклонены вправо | |

ЗАДАЧИ ЛЕЧЕНИЯ

| Соматический/стоматологический анамнез | Удаление зубов: верхние правые второй и третий моляры; левые первый премоляр, второй моляр; нижние третьи моляры Повторное эндодонтическое лечение верхних клыков Увеличение высоты клинических коронок верхних клыка и второго премоляра слева Штифтовые культевые вкладки на верхние клыки и левый второй премоляр Коронки на верхние левые резцы, клык, второй премоляр и первый моляр Мостовидные протезы: на верхней челюсти справа – от центрального резца до клыка, от первого премоляра до первого моляра; на нижней челюсти слева – от первого премоляра до второго моляра Имплантат нижнего правого первого моляра | | |
|----------------------------------------|------------------------------------------------------------------------------------------------------------------------------------------------------------------------------------------------------------------------------------------------------------------------------------------------------------------------------------------------------------------------------------------------------------------------------------------------------------------------------------------------------------------------------------------------------------------------------------------------------------------------------------------------|---------------------------------------------------------------------------------------------------------------------------------------------------------------------------------------------------------------------------------------------------------------|--------------|
| Выравнивание | | | |
| Плоскость | Костные структуры | Зубные ряды | Мягкие ткани |
| Вертикальная | | Коррекция вертикального перекрытия и кривой Шпее за счет интрузии переднего сегмента на нижней челюсти (от первого премоляра до первого премоляра на 2 мм) | |
| Сагиттальная | | Корпусное перемещение верхнего правого первого моляра мезиально на 4 мм Корпусное перемещение верхних левых второго премоляра и первого моляра мезиально на 4 мм Выравнивание нижнего правого второго моляра за счет мезиального перемещения его корней | |
| Трансверзальная | | Смещение средней линии верхнего зубного ряда влево за счет раскрытия пространства для искусственного правого латерального резца | |